

## Uterine Round Ligament Fibroma: A Case Report

Mahfoz Ghaderi<sup>1</sup>, Sara Rahimi<sup>2</sup>, Behzad Gholamveisi<sup>3\*</sup>

1- General Surgeon, Saiedolshohadaie Hospital, Sanandaj, Iran.

2- Student Research Committee, Kurdistan University of Medical Sciences, Sanandaj, Iran.

3- Instructor, School of Nursing and Midwifery, Kurdistan University of Medical Sciences, Sanandaj, Iran.

\*Corresponding Author: Behzad Gholamveisi, Tel: +98 9187804983, Email: behzad.gholamveisi@gmail.com

Received: 15 Jan 2019

Accepted: 11 Feb 2019

### Abstract

**Background:** Uterine round ligament fibroma is an extremely rare condition with an unknown etiology. There is no specific mean age for the formation of this tumor and it may occur from adolescence to the end of life. Despite the similar clinical characteristics of benign and malignant tumors in the vulvar region, its early diagnosis and treatment are crucial.

**Case report:** The case was a 78-year-old woman with a very large right uterine round ligament fibroma. The patient underwent right inguinofemoral lymphadenectomy, mass radical resection, and right vulvectomy. The problem, diagnosis, and treatment of this case had important and significant notes, which are mentioned below.

**Conclusion:** Sometimes fibroids appear in abnormal patterns and unusual locations, which leads to misdiagnosis in radiologically and clinically. Despite their rare nature, round ligament fibroids must always be considered as a case.

**Keywords:** Round Ligament, Vulvectomy, Inguinofemoral Lymphadenectomy

### How to cite this article:

Ghaderi M, Rahimi S, Gholamveisi B. Uterine Round Ligament Fibroma: A Case Report.

Scientific Journal of Nursing, Midwifery and Paramedical Faculty. 2019; 4(4): 90-95.

URL: <http://sjnmp.muk.ac.ir/article-1-206-fa.html>

## فیبروم لیگامان گرد رحم: یک گزارش موردی

محفوظ قادری<sup>۱</sup>، سارا رحیمی<sup>۲</sup>، بهزاد غلام ویسی<sup>۳\*</sup>

۱- متخصص جراحی عمومی، بیمارستان دکتر سیدالشهدائی سنندج، سنندج، ایران.

۲- کمیته تحقیقات دانشجویی، دانشگاه علوم پزشکی کردستان، سنندج، ایران.

۳- مربی، دانشکده پرستاری و مامائی، دانشگاه علوم پزشکی کردستان، سنندج، ایران.

نویسنده مسئول: تلفن: ۰۹۱۸۷۸۰۴۹۸۳ ایمیل: behzad.gholamveisi@gmail.com

تاریخ دریافت: ۱۳۹۷/۱۰/۲۵

تاریخ پذیرش: ۱۳۹۷/۱۱/۲۲

### چکیده

**مقدمه:** فیبروم لیگامان گرد رحمی بسیار نادر بوده و دلایل بروز آن ناشناخته می‌باشد. میانگین سنی خاصی برای بروز این توده وجود ندارد و تقریباً از سنین نوجوانی تا آخر عمر ممکن است بروز کند. اگرچه خواص بالینی تومورهای خوش خیم و بدخیم در ناحیه ولوو اغلب مشابه است اما در هر حالت تشخیص و درمان سریع ضروری است.

**گزارش مورد:** این مطالعه گزارش یک مورد خانم ۷۸ ساله مبتلا به تومور بسیار بزرگ لیگامان گرد سمت راست می‌باشد. این بیمار تحت لنفادنکتومی اینگوینوفمورال راست، رزکسیون رادیکال تومور و ولوکتومی سمت راست قرار گرفت. مشکل، تشخیص و درمان این مورد دارای نکات مهم و قابل ملاحظه‌ای می‌باشد که در ادامه ذکر شده‌اند.

**نتیجه گیری:** گاهی اوقات فیبروم‌ها با الگوهای غیر عادی و در مکانهای غیر معمول بروز می‌کنند که این باعث می‌شود از نظر رادیولوژی و بالینی تشخیص بیماری با اشتباه روبه رو شود. فیبروم‌های لیگامان گرد هرچند نادر هستند اما همیشه باید به عنوان یک مورد در نظر گرفته شوند.

**واژه‌های کلیدی:** لیگامان گرد، فیبروم، ولوکتومی، لنفادنکتومی اینگوینوفمورال

### مقدمه

فیبروم‌های رحمی خوش خیم بوده و از عضلات صاف رحم منشأ می‌گیرند. این توده‌ها بسیار شایع هستند و در طیف وسیعی از نظر سنی اتفاق می‌افتد اما به طور شایع‌تر در سنین باروری مشاهده می‌شوند. بیماران دارای فیبروم‌های رحم اغلب بدون نشانه خاصی هستند فقط ممکن است مقدار کمی درد لگن را تجربه کنند (۱). البته علایمی مانند اختلالات قاعدگی و دیسمنوره نیز گزارش شده است (۲). احتمال بروز فیبروم در زنان با سابقه فیبروم و زنان آفریقایی و آمریکایی بیشتر است، ژنتیک، وزن، سن و رژیم غذایی

نیز به عنوان ریسک فاکتورهای بروز فیبروم مطرح هستند (۱). درمان قطعی در فیبروم‌های رحمی برداشتن توده است (۳). درمان جراحی فیبروم‌های رحمی شامل میومکتومی آبدومینال، میومکتومی لاپاراسکوپیک، هیستروسکوپیک، هیستروکتومی واژینال، هیستروکتومی آبدومینال و هیستروکتومی لاپاراسکوپیک است. توده‌های رحم به راحتی به کمک سونوگرافی، CT اسکن و MRI قابل تشخیص هستند، وجه افتراق فیبروم و سارکوما این است که سارکوما رشد بیشتری دارد و بیشتر در سنین

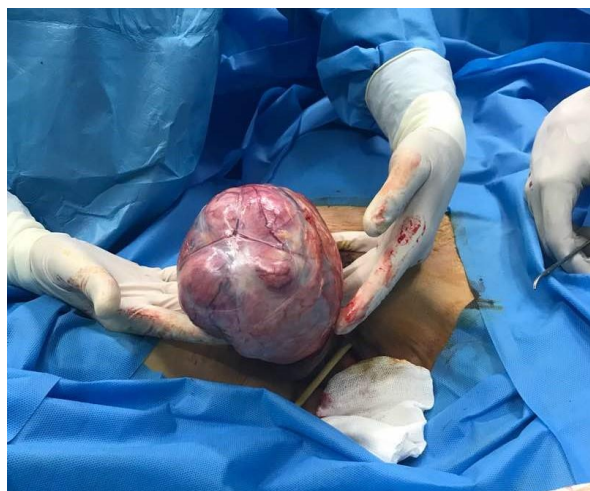یانسگی اتفاق می‌افتد و اغلب با خونریزی‌های غیرمعمول و درد بیشتری همراه است (۱).

فیروم خارج رحم نادر بوده و معمولاً از عضلات صاف لیگامان گرد، لیگامان پهن، مثانه، ولو، تخمدان و حتی حالب نشأت می‌گیرند (۲، ۴). فیروم‌ها در جاهای دیگری از بدن مانند دیواره شکم (۵)، برونش (۶) و مری (۷) نیز دیده شده است. دلیل بروز فیروم‌های خارج رحمی اغلب ناشناخته است (۵). بروز فیروم‌ها در هر ارگانی که دارای عضلات صاف است ممکن است (۳). فیروم‌های لیگامان گرد رحمی بسیار نادر بوده و ممکن است در ناحیه شکم، در داخل کانال اینگوینال و یا در ناحیه ولو مشاهده شود (۲، ۸). به طور ناشناخته‌ای بیشتر فیروم‌ها در لیگامان گرد سمت راست مشاهده شده‌اند (۲). با معاینه بالینی، CT و MRI به راحتی اندازه، تعداد و منشأ این توده‌ها قابل تشخیص است، اما بعضاً تشخیص دشوار است و ممکن است به عنوان تومور خوش‌خیم تخمدان و یا فتق اینگوینال نیز شناخته شود. (۹، ۱۰). تومورهای لیگامان گرد رحمی ممکن است به یک منطقه کوچک محدود شود یا ممکن است پیشرفت کرده و لنف‌نودها را نیز درگیر کنند (۸، ۱۱) این تومورها در هر صورت به عنوان نشانه‌ای از یک فرآیند پاتولوژیک در بدن یک زن به حساب می‌آید و باید تشخیص صحیح و به موقع انجام شود (۱۱).

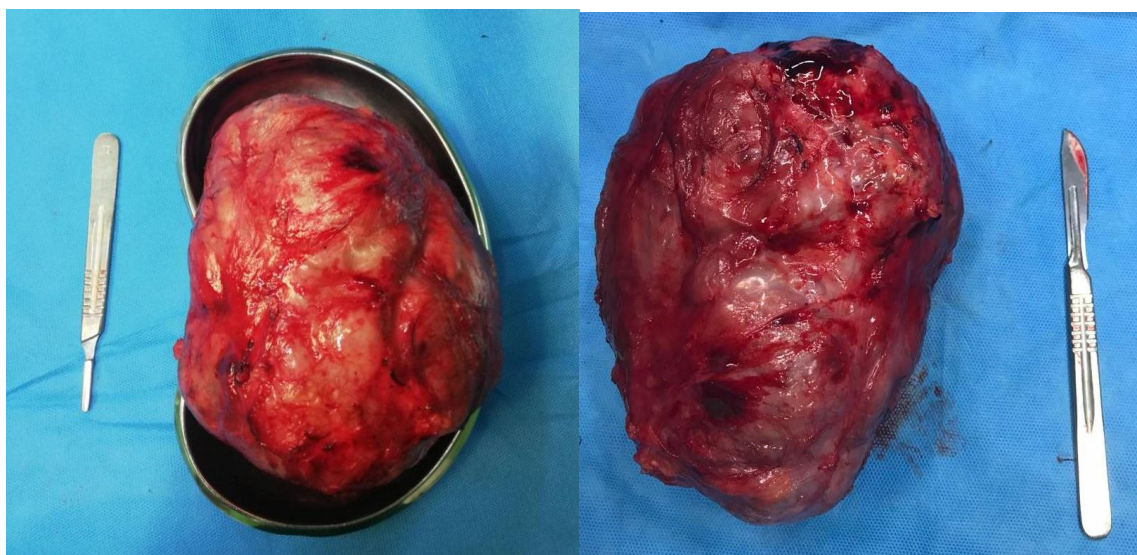
### گزارش مورد

بیمار خانم ۷۸ ساله با سابقه دیابت، HTN و CVA می‌باشد که تحت درمان با داروهای قلبی، داروهای فشارخون، داروهای پایین آورنده قند خون و وارفارین (از پنج روز قبل از عمل مصرف وارفارین را قطع کرده است)

است که به دلیل توده بزرگ در ناحیه اینگوینوفمورال مراجعه نموده است. این تومور از مدت‌ها قبل وجود داشته و به تدریج بزرگ‌تر شده است در معاینه اولیه تومور بسیار بزرگ، سفت و به ابعاد تقریبی ۲۰ در ۳۰ سانتی‌متر است. در معاینات اولیه نبض فمورال به خوبی حس می‌شود. علائم حیاتی و سمع قلب و ریه نرمال است. پس از بررسی‌های آزمایشگاهی مشخص شد که INR بیمار ۱/۰۴ و میزان FBS بیمار ۱۴۰ است. در مدت بستری بودن تمامی تست‌های آزمایشگاهی، اقدامات و مراقبت‌های قبل از عمل مانند تکمیل کردن فرم‌های رضایت آگاهانه، شیو و شستشوی کامل محل عمل، گذاشتن سوند فولی، ناشتا بودن بیمار و غیره به انجام رسید و سپس به اتاق عمل منتقل گردید. پس از اعمال بی‌حسی اسپینال مریض در وضعیت سوپاین قرار داده شد. سپس پرپ و درپ جراحی انجام شد و برش جراحی در ناحیه اینگوینال، فمورال و ولو به انجام رسید. بعد از باز کردن پوست و زیر جلد تومور سفت، لوبولار و چسبیده به استخوان پویس خارج گردید. با توجه به لنفادنوپاتی وسیع لنفادنکتومی ناحیه اینگوینال و فمورال انجام شده و تومور با ابعاد ۱۶×۱۱×۸ به طور کامل رزکت شد. سپس با توجه به درگیری ولو سمت راست ولوکتومی نیز به انجام رسید. پس از اطمینان از برقراری هموستاز ترمیم و بازسازی در چندلایه به انجام رسید. پس از طی شدن دوره بهبودی بیمار بدون مشکل خاصی دو روز بعد از عمل از بیمارستان ترخیص شد. در طی یک ماه پس عمل پیگیری صورت گرفت که در این مدت هیچ عارضه‌ای گزارش نشد.



شکل ۱: مراحل عمل



شکل ۲: تومور لیگامان گرد خارج شده

قطعاتی از تومور سلول‌های دوکی شکل و مشابه با فیروبلاست‌ها است و استرومای کلاژنوس پر عروق با الگوی گردبادی نظم یافته است. سلول‌های تومورال دارای هسته‌های منفرد بیضی شکل با سیتوپلاسم محدود، بدون آتیپی و بدون فعالیت میتوتیک می‌باشند.

بافت خارج شده در محلول فرمالین ۱۰ درصد جهت پاتولوژی فرستاده شد. در توصیف ماکروسکوپی نمونه دارای تکه‌های بزرگ کرم قهوه‌ای رنگ با حدود واضح و قوام نرم است. در سطح مقطع‌های مختلف برش‌ها بافت جامد، ندولار، کرمی رنگ و دارای نقاطی با تغییرات کیستیک بود. در نمای میکروسکوپی برش‌ها نشان‌دهنده

نقاطی از کانون‌های هیپرسولولار مابین نواحی هیپوسولولار ادماتوز مشاهده شد.

### بحث و نتیجه‌گیری

انواع توده‌های خوش‌خیم و بدخیم در کانال اینگوینال و در هر دو جنس مشاهده شده است (۱۲). فیبروم‌های لیگامان راند به عنوان یکی از توده‌های خوش‌خیم کانال اینگوینال مطرح هستند و در سن ۱۳ تا ۷۰ سالگی تشخیص داده شده‌اند (۲، ۹). در ۵۰ درصد افراد همراه با فیبروم لیگامان گرد فیبروم رحم نیز مشاهده شده است، به طور ناشناخته‌ای بیشتر این توده‌ها در سمت راست و در انتهای لیگامان مشاهده شده‌اند (۱۲). تومورهای لیگامان گرد رحمی هر چند بسیار نادر هستند اما از هر نوع و اندازه‌ای که باشند باید تشخیص صحیح و درمان به موقع انجام گیرد (۸، ۱۱).

در مطالعه Maria و همکاران یک زن ۴۷ ساله با یک فیبروم بزرگ و بی‌درد در ناحیه اینگوینال سمت راست به بیمارستان مراجعه کرده است. شکایت اصلی بیمار احساس فشار و ناراحتی در ناحیه اینگوینال بوده است. MRI بیمار یک توده بدون لنفادنوپاتی را در ناحیه اینگوینال نشان داد. پس از اقدامات تشخیصی بیمار تحت عمل جراحی قرار گرفت و توده خارج گردید (۱۲). در مطالعه Kyle و همکاران یک زن ۶۸ ساله با سابقه چندساله فیبروم‌های رحم با درد شدید در سمت چپ مراجعه کرده است. شکایت اصلی بیمار فشار و ناراحتی در ناحیه لگن گزارش شده است. تشخیص اولیه فتق اینگوینال بود و یک تصویربرداری مقطعی جهت ارزیابی فتق اینگوینال انجام شد. در این بیمار MRI یک فیبروم لیگامان گرد که در قسمت پروگزیمال کانال اینگوینال سمت چپ قرار گرفته است را نشان داد. نهایتاً بیمار تحت عمل جراحی قرار

گرفت و فیبروم با ابعاد ۲۵ × ۹ × ۸٫۵ سانتی‌متر خارج گردید (۱۰). ممکن است فیبروم لیگامان گرد به عنوان کیست تخمدان تشخیص داده شود در همین راستا مطالعه Kumari و همکاران وجود دارد که در مرحله قبل از عمل توده لیگامان گرد به عنوان توده تخمدان شناسایی شد. در این مطالعه مریض با تشخیص تومور تخمدان تحت لاپاراتومی قرار گرفت و توده بزرگ لیگامان گرد خارج گردید (۹). در مطالعه Syed و همکاران یک زن ۳۸ ساله با تورم بدون درد در ناحیه اینگوینال سمت راست به بیمارستان مراجعه نمود. پس از انجام تست‌های خونی موردنیاز به انجام رسید. بدون عکس‌برداری و با تشخیص فتق اینگوینال بیمار تحت عمل جراحی قرار گرفت. پس از باز شدن کانال اینگوینال توده برداشته شد و در بررسی‌های پاتولوژیک فیبروم لیگامان گرد تشخیص داده شد (۱۳).

فیبروم‌های لیگامان گرد رحمی بسیار نادر هستند اما همواره باید به عنوان یک تشخیص مورد توجه قرار گیرند زیرا بعضاً علایمی مانند توده‌های تخمدان، هرنی اینگوینال و یا لنفادنوپاتی دارند و ممکن است تشخیص اشتباه صورت گیرد و در نتیجه تشخیص اشتباه روش درمانی با مشکل روبه‌رو شود. در نهایت پس از انجام جراحی و بررسی‌های پاتولوژیک نوع توده به طور کامل مشخص خواهد شد. در این مطالعه اگر تشخیص و درمان به موقع انجام می‌گرفت قطعاً فیبروم تا این اندازه رشد نمی‌کرد و بدون درگیری بافت‌های اطراف پروسه درمان بسیار راحت‌تر می‌بود.

### تشکر و قدردانی

از بیمار، خانواده وی و کارکنان محترم و زحمتکش بیمارستان دکتر سیدالشهدایی که نهایت همکاری را با ما داشتند تشکر و قدردانی می‌نماییم.

## References

- 1-Burkman RT. Berek & Novak's Gynecology. JAMA. 2012;308(5):516-7.
- 2-Kaur R, Patankar A. Unusual case of intraperitoneal round ligament fibroid, mimicking ovarian carcinoma. Int J Reprod Contracept Obstet Gynecol 2017;5(7):2440-44.
- 3- Birge O, Arslan D, Kinali E, Bulut B. Round ligament of uterus leiomyoma: an unusual cause of dyspareunia. Case Rep Obstet Gynecol. 2015; 2015: 1-4.
- 4-Masood SN, Masood Y, Mathrani J. Diagnostic dilemma in broad ligament leiomyoma with cystic degeneration. Pak J Med Sci. 2014;30(2):452-4.
- 5-Wang EOC, Li SS. Case report: Leiomyoma of the anterior abdominal wall. Med J Malaysia. 2016;71(2):81-3.
- 6-Cárdenas-García J, Lee-Chang A, Chung V, Shim C, Factor S, Tibb A. Bronchial leiomyoma, a case report and review of literature. Respiratory medicine case reports. 2014;12:59-62.
- 7-Loviscek LF, Yun JH, Park YS, Chiari A, Grillo C, Cenoz MC. Leiomioma de esófago. Cirugia espanola. 2009;85(3):147-51.
- 8-Harish E, Sowmya N, Indudhara P. A rare case of round ligament leiomyoma: an inguinal mass. J Clin Diagn Res. 2014;8(10): 5-6.
- 9-Kumari J, Pankaj S, Kumari S, Kumari A, Nazneen S, Kumari A, et al. A Large Leiomyoma of Round Ligament of Uterus Presenting as Ovarian Tumor: A Rare Case Report. Indian Journal of Gynecologic Oncology. 2016;14(4):61.
- 10-Deol M, Arleo EK. Round ligament leiomyoma: a rare manifestation of a common entity. Clinical imaging. 2017;42:34-6.
- 11-Gandhi J, Zaidi S, Suh Y, Joshi G, Smith NL, Khan SA. An index of inguinal and inguinofemoral masses in women: Critical considerations for diagnosis. Translational Research in Anatomy. 2018; 12: 1-10.
- 12-Christodoulou IM, Angelopoulos A, Siaperas P, Ioannidis A, Skarpas A, Tellos A, et al. Leiomyoma of the Round Ligament of the Uterus Mimicking Inguinal Hernia. Case Rep Surg. 2018; 2018; 1: 1-3.
- 13-Ali SM, Malik KA, Al-Qadhi H, Shafiq M. Leiomyoma of the round ligament of the uterus: case report and review of literature. Sultan Qaboos Univ Med J. 2012;12(3):357-9.